

ÖN ÇAPRAZ BAĞ REKONSTRÜKSİYONU SONRASI TÜNEL GENİŞLEMESİ (İki farklı ameliyat tekniğinin karşılaştırılması)

Emin TAŞKIRAN*, Tulgar TOROS**, Metin ERGÜN***

ÖZET

Bu çalışmada iki farklı ön çapraz bağ rekonstrüksiyonu sonrasında gözlenen tünel genişlemesinin karakteristikleri, tünel bölgesine ve fiksasyon yöntemine göre ele alındı. Dört katlı semitendinosus tendonuyla "Endobutton" kullanılarak rekonstrükte edilmiş ve ortalama yaşı 28.5 (17-43) olan 39 hasta (ST grubu) ile patellar tendonla rekonstrükte edilmiş ve ortalama yaşı 28.1 (17-49) olan 44 hasta (PT grubu) denek gruplarını oluşturdu. Ortalama izlem süresi ST grubu için 25.2 ay (18-46), PT grubu için 31.3 (17-44) ay idi. Tünel çapları direkt ön-arka ve yan grafilerde beş ayrı seviyeden ölçülerek gerçek değerler hesaplandı. Tünel lokalizasyonları ile fiksasyon noktasının ekleme uzaklığı ölçülüp hesaplandı. Fonksiyonel skorlar ve cihazlı test sonuçları arasında anlamlı fark bulunamadı. ST grubunda yalnız dört hastada (%10) görülebilir femoral tünel genişlemesi saptanırken, PT grubunda hiçbir femoral tünel genişlemesi gözlenmedi. Tibial tünel en çok eklem girişinde genişleme gösterdi ve PT grubu için bu oran %11 iken ST grubu için %16 kadardı ($p>0.05$). Anterior tibial tünel yerleşimi her iki grupta da daha fazla genişlemeyle birlikteydi (PT grubu için $p<0.02$ ve ST grubu için $p<0.004$). Artrofibrozisi olan beş olguda tünel genişlemesi gözlenmedi. Eklem yüzeyinden tespit noktasının uzaklığıyla tünel genişleme oranları arasında anlamlı bir korrelasyon yoktu. Bu bulgular çift yuvalı femoral tünelin daha az genişlemeye eşlik ettiğini göstermektedir. Öne lokalize tibial tünel daha fazla genişleme oranına eşlik etmektedir. Artrofibrotik

* Ege Üniversitesi Tıp Fakültesi Ortopedi ve Travmatoloji Anabilim Dalı, İzmir

** El Mikrocerrahi ve Ortopedi Travmatoloji Hastanesi, İzmir

*** Ege Üniversitesi Tıp Fakültesi Spor Hekimliği Anabilim Dalı, İzmir

beş olguda tünel genişlemesinin gözlenmemesi "kemik tendon yüzündeki hareketin genişlemeye neden olduğu hipotezini" desteklemektedir.

Anahtar sözcükler: Ön çapraz bağ tamiri, semitendinosus, patellar tendon

SUMMARY

BONE TUNNEL ENLARGEMENT FOLLOWING ANTERIOR CRUCIATE LIGAMENT RECONSTRUCTION

Comparison of two operation techniques

This study analyses tunnel enlargement characteristics of two different anterior cruciate ligament (ACL) reconstruction techniques, giving particular attention to tunnel location and fixation properties of graft materials. Quadruple semitendinosus tendon fixed into double femoral sockets with two Endo-buttons was used in 39 patients (ST group) with a mean age of 28.5 (range 17-43). Patellar tendon fixed with two interference screws was used in 44 patients (PT group) with a mean age of 28.1 (range 17-49). Average follow-up period was 25.2 (range 18- 46) months and 31.3 (range 17-44) months for the ST and PT groups, respectively. Tunnel diameters were measured on plain x-rays at five levels biplanarly and exact values were recorded. Tunnel location on anteroposterior (AP) and lateral views, and the distance of fixation point to the joint line were measured. There was no statistically significant difference between both groups in terms of functional scores and instrumented laxity tests. While four patients demonstrated visible femoral enlargement in the ST group (10%), none of the femoral tunnels of the PT group displayed measurable enlargement. Tibial tunnels were more enlarged at the joint entrance in both PT and ST groups, resulting in an average enlargement of 11% and 16%, respectively ($p>0.05$). Anteriorly located grafts lead to wider enlargement than that in posteriorly located grafts in both PT and ST groups ($p<0.02$ and $p<0.004$, respectively). Five cases with arthrofibrosis did not demonstrate any tunnel enlargement. Distance of the fixation point from the joint was not found to be correlated with tunnel enlargement. No other measured parameters seemed to affect tunnel enlargement. In conclusion, femoral and tibial tunnel enlargements following ACL reconstruction is affected by the location of tunnel site on the articular surface of the tibia. Other measured criteria were not found to be statistically important.

Key words: Anterior cruciate ligament reconstruction, semitendinosus tendon, patellar tendon, exercise

GİRİŞ

Ön çapraz bağ (ÖÇB) rekonstrüksiyonu sonrasında tünel genişlemesine sık rastlanır (3). Tünel teknikleri kullanılarak yapılan ÖÇB rekonstrüksiyonları sonucunda ortaya çıkan tünel genişlemesi kaçınılmaz mıdır? Klinik anlamlılığı henüz net olarak anlaşılmış olmasa da, tibia proksimalindeki kemik defekti, özellikle daha sonraki ÖÇB revizyon ameliyatlarında sorun yaratabilir. Ayrıca, uzun dönemdeki etkileri henüz bilinmemektedir. Konunun üzerinde çalışılması ÖÇB cerrahisine ilişkin bilgilerimizin artmasına ve cerrahi teknikte ilerlemelere yol açacaktır.

Bu çalışmada, iki farklı materyal kullanımı ve iki farklı rekonstrüksiyon tekniği uygulaması sonrasında ortaya çıkan tünel genişlemelerinin karakteristiği; kemik tünelinin lokalizasyonu ve greft materyalinin fiksasyon özellikleri de dikkate alınarak analiz edilmeye çalışılmıştır.

GEREÇ VE YÖNTEM

Çalışmada ÖÇB rekonstrüksiyonu yapılan iki grup hasta ele alınmıştır. Birinci grup (ST grup) dört katlı (quadruple) semitendinosus tendon grefti kullanılarak ÖÇB rekonstrüksiyonu yapılan 39 hastadan oluşmakta idi. İkinci grup ise (PT grup), patellar tendon grefti kullanılarak ÖÇB rekonstrüksiyonu yapılan 44 hastadan oluşmakta idi. Ortalama postoperatif takip süresi ST grup için 25.2 (18-46) ay, PT grup için ise 31.3 (17-44) ay kadardı (Tablo 1).

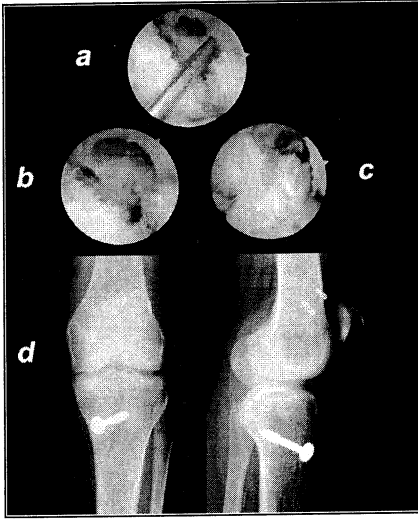
Tablo 1. Demografik veriler (sayı, ortalama ve min-maks şeklinde).

	ST grubu	PT grubu
Hasta sayısı	39	44
Erkek/kadın oranı	32/7	37/7
Yaş, yıl	28.5 (17-43)	28.1 (17-49)
Takip süresi, ay	25.2 (18-46)	31.3 (17-44)

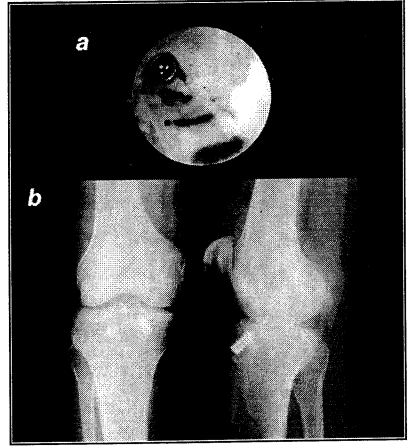
Cerrahi teknikler

ST grubu: Dört katlı (quadruple) ST tendon 9 mm çapında bir tibial tünel ve 7 mm çapında iki femoral tünel açılarak ve tibia tarafında N:5 Ticron dikiş materyali ve femoral tarafta çift "Endobutton" kullanılarak fikse edildi (Şekil 1).

PT grubu: Trans-tibial teknik ile 10 mm çapındaki tünelden geçirilen patellar tendon interferans vidaları ile hem tibia (8/20 mm) hem de femur (7/20 mm) tarafında fikse edildi (Şekil 2).



Şekil 1. ST tekniği.

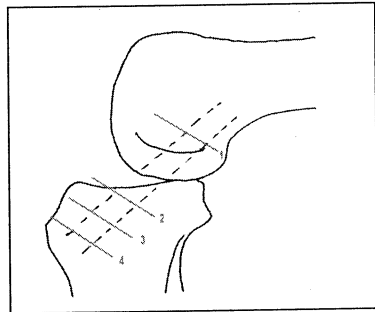
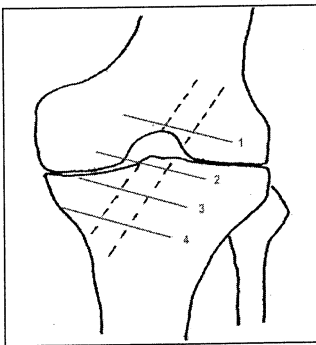


Şekil 2. PT tekniği.

Tünel çap ölçümleri

Tünel çapları anteroposterior (AP) ve lateral (Lat) direkt grafiler üzerinde dört farklı düzeyde ölçüldü ve düzeltilmiş değerler hesaplandı. AP ve lateral grafilerde tünel lokalizasyonu ve fiksasyon noktasının eklem çizgisine olan mesafesi ölçüldü. Ayrıca her hasta için Tegner aktivite düzeyi ve Lysholm fonksiyonel skorları kaydedildi ve KT-1000 diz artrometresi kullanılarak diz laksite ölçümleri yapıldı.

Tibial tünelde ölçüm noktaları şöyle idi: 1. Eklem çizgisinin 1 cm içinde (TP); 2. Tünelin tam orta noktasında (TM); 3. Medial tibial korteks üzerindeki distal çıkış noktasında (TD). Femoral tünelde ölçüm noktaları şöyle idi: 1. Lateral grafide Blumensaat çizgisinin 1 cm proksimalinde; 2. AP grafide physis çizgisinin 1 cm proksimalinde (Şekil 3).



Şekil 3. Tibial ve femoral tünellerde ölçüm noktaları.

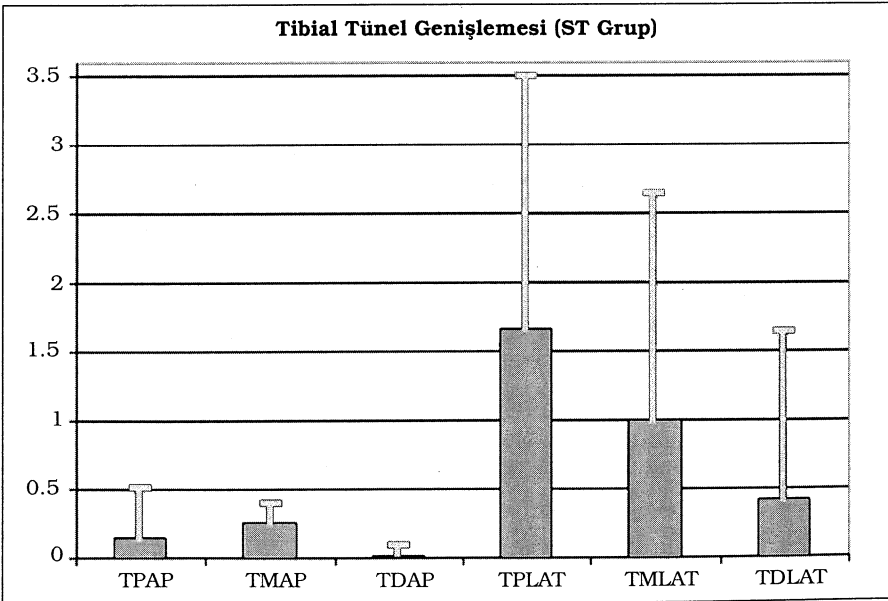
BULGULAR

Diz fonksiyon skorları ve laksite değerleri açısından iki grup arasında istatistiksel olarak anlamlı bir fark saptanmadı (Tablo 2).

Tablo 2. Diz fonksiyon skorları ve laksite değerleri.

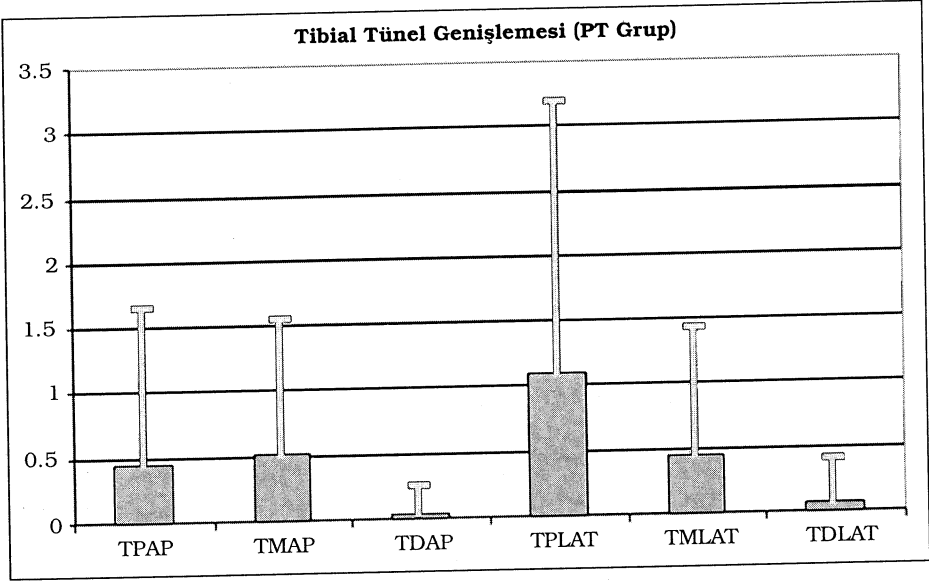
	ST grubu	PT grubu
Yaralanma öncesi Tegner aktivite skoru	7	7
Postoperatif Tegner aktivite skoru	6	6
Yaralanma sonrası Lysholm diz skoru	49 ± 26	44 ± 21
Postoperatif Lysholm diz skoru	96 ± 5	96 ± 6
Laksite değeri (cm)	1.39 ± 2.20	1.52 ± 1.90

ST grubundaki dört hastada (%10) femoral tünelde genişleme saptanırken, PT grubunda yer alan hiçbir hastada femoral tünel genişlemesi saptanmadı. Tibial tünel genişlemesi eklem çizgisine yakın bölgede hem PT hem de ST grupta sırasıyla %11 ve %16 olmak üzere daha fazlaydı ($p>0.05$) (Şekil 4 ve 5). Her iki grupta da daha anterior lokalizasyona sahip tibial tünellerde genişlemenin daha fazla olduğu saptandı (PT grubunda $p<0.02$, ST grubunda $p<0.004$). Hafif derecede artrofibrozisleri gelişen ST grubundan üç, PT grubundan da iki hastada



Şekil 4. ST grubun tibial tünel genişlemeleri.

tünel genişlemesi saptanmadı. Fiksasyon noktasının eklem çizgisine olan uzaklığının tünel genişlemesi ile anlamlı korrelasyon göstermediği saptandı ($p>0.05$). Diğer parametrelerin de tünel genişlemesini etkilemediği gözlemlendi.



Şekil 5. PT grubun tibial tünel genişlemeleri.

TARTIŞMA

Ön çapraz bağ rekonstrüksiyonunu takiben kemik tünellerde genişlemenin etiolojisi ve klinik önemi halen aydınlatılabilmemiş değildir. Tünel genişlemesi ile ilişkilendirilen biyolojik faktörler arasında allogreft karşı gelişen yabancı cisim immün yanıt, non-spesifik enflamatuvar yanıt (implant çevresinde gelişen osteoliz örneğinde olduğu gibi), tünel içindeki toksik ürünlere karşı gelişen hücre nekrozu (etilen oksit, metal vb.) ve drilleme sonucu ortaya çıkan ısı nekrozu sayılabilir (1,3). Bu konuda suçlanan mekanik faktörler ise tünel duvarında kemiğin stres yoksunluğu, greft ile tünel arasında oluşan hareket, tünelin yanlış yerleşimi, ve agresif rehabilitasyondur (2,3,4,5). Greft-tünel hareketi tünel içinde greftin longitudinal ve transversal hareketini içerir ve değişik greft tipleri ile fiksasyon teknikleri ile ortaya çıkabilir. Patellar tendon tekniklerinde bulgu daha çok tibial taraftadır.

Agresif rehabilitasyon programlarıyla kemik-tünel aralığının biyolojik inkorporasyon tamamlanmadan erken strese maruz kalması yoluyla

tünel genişlemesi olduğu hipotezi öne sürülmektedir (1,2,4). Bu hipotezi destekleyen bulgular vardır. Bu çalışmada tünel genişlemesi göstermeyen olgular artrofibrozisi bulunanlardı. Artrofibrotik olguların özellikle grefti aşırı zorlayan terminal ekstansiyon ve fleksiyon hareketlerini yapamadıkları göz önüne alındığında, bu olgularda greftin tüneli aşırı zorlamaması sonucu tünellerde genişlemenin olmadığı sonucuna varılabilir. Gelişmiş ve daha anatomik fiksasyon teknikleri ileride tünel genişlemesinin önlenmesinde yararlı olacaktır (1,5).

Üzerinde yeterince durulmayan bir diğer konu da femoral tünellerde her iki grupta genişlemenin göreceli olarak az olmasıdır. Bu durum, femoral kemik kalitesinin daha iyi olmasıyla açıklanabilir. Ancak PT grubunda hemen hemen hiç genişlemenin görülmemesinde fiksasyonun eklem giriş noktasında yapılmasının da etkilemiş olabileceği unutulmamalıdır. ST grubta ise femoral tarafta önceki çalışmalara göre daha az genişlemenin gözlenmesi burada kullanılan çift kemik tüneli ilişkili olabilir. Çift tünel tekniğinde kemik tendon temas yüzeyi daha geniş ve sürtünme kuvveti daha fazladır. Bu da biyolojik inkorporasyonun hızını artırıp kemik tünel içindeki tendon hareketini güçleştirebilir (8). Böylece öne sürülen "bungee jumping effect" azalabilir. Anteriorda lokalize tibial tünellerde genişleme her iki grupta da anlamlı şekilde fazla idi. Böyle yerleştirilen greftlerin özellikle ekstansiyonda interkondiler çentiğe sıkışarak aşırı gerilmeye uğrayacağı açıktır (3). Bu da kemik tünellere artmış baskıya neden olacaktır.

Sonuç olarak bu çalışma; cerrahi teknikte özellikle tünellerin açılmasındaki farklılıkların ve diz eklemi hareket açıklığının tünel genişlemesi üzerinde etkiler yarattığını ortaya koymaktadır. Dolayısıyla "harekete bağlı genişleme" hipotezini güçlendirmektedir.

KAYNAKLAR

1. Aune AK, Ekeland A, Cawley PW: Interference screw fixation of hamstring vs patellar tendon grafts for anterior cruciate ligament reconstruction. *Knee Surg Sports Traumatol Arthrosc* **6**: 99-102, 1998.
2. Clatworthy MG, Annear P, Bulow JU, Bartlett RJ: Tunnel widening in anterior cruciate ligament reconstruction: a prospective evaluation of hamstring and patella tendon grafts. *Knee Surg Sports Traumatol Arthrosc* **7**: 138-45, 1999.
3. Hoher J, Moller HD, Fu FH: Bone tunnel enlargement after anterior cruciate ligament reconstruction: fact or fiction? *Knee Surg Sports Traumatol Arthrosc* **6**: 231-40, 1998.

4. Jansson KA, Harilainen A, Sandelin J, Karjalainen PT, Aronen HJ, Tallroth K: Bone tunnel enlargement after anterior cruciate ligament reconstruction with the hamstring autograft and endobutton fixation technique. A clinical, radiographic and magnetic resonance imaging study with two years follow-up. *Knee Surg Sports Traumatol Arthrosc* **7**: 290-5, 1999.
5. L'Insalata JC, Klatt B, Fu FH, Harner CD: Tunnel expansion following anterior cruciate ligament reconstruction: a comparison of hamstring and patellar tendon autografts. *Knee Surg Sports Traumatol Arthrosc* **5**: 234-8, 1997.
6. Lysholm J, Gillquist J: Evaluation of knee ligament surgery results with special emphasis on use of a scoring scale. *Am J Sport Med* **10**: 150-4, 1982.
7. Tegner Y, Lysholm J, Odensten M, Gillquist J: Evaluation of cruciate ligament injuries. A review. *Acta Orthop Scand* **59**: 336-41, 1988.
8. Toritsuka Y, Horibe S, Mitsuoka T, Nakamura N, Hamada M, Shino K: Comparison between the cross sectional area of bone-patellar tendon-bone grafts and multistranded hamstring tendon grafts obtained from the same patients. *Knee Surg Sports Traumatol Arthrosc* **11**: 81-4, 2003.